Cirugía de la agenesia del oído externo y medio

Y Manac'h

Resumen. – La agenesia de oído plantea un doble problema, plástico y funcional. Desde el punto de vista plástico, las estructuras de pabellón en materiales inertes, biocompatibles, de aloinjertos o heteroinjertos entre otros, se han abandonado debido a sus riesgos de exposición o de reabsorción. Es esencialmente a Tanzer y también a Brent a quienes se debe el desarrollo de la utilización del autoinjerto de cartílago costal según una técnica que puede proporcionar satisfacción al paciente. Dicha técnica será descrita en este artículo.
Desde el punto de vista funcional, la cofocirugía de la agenesia de oído no ha tenido una evolución importante desde sus inicios con los estudios de Ombredanne en la década del cincuenta. Sus indicaciones se limitan, en principio, a las formas bilaterales y favorables desde el punto de vista anatómico.

© 2000, Editions Scientifiques et Médicales Elsevier SAS, París. Todos los derechos reservados.

Reconstrucción de la microtia

La microtia, también denominada aplasia mayor del pabellón, consiste generalmente en vestigios embrionarios de pabellón constituidos por un lóbulo verticalizado rodeado por una pequeña masa fibrocartilaginosa sin conducto auditivo externo. Éste será el punto de partida de este artículo, sabiendo que para cada tiempo quirúrgico se considerarán en los capítulos «Variantes» y «Otras maniobras» las variaciones individuales relacionadas con el volumen y la situación de estos vestigios embrionarios, y la eventual presencia de un conducto auditivo externo. Los principios de esta reconstrucción han sido definidos por Brent [1].

CONSIDERACIONES PREVIAS

Tratamiento global del paciente

La historia clínica del paciente debe comprender:
— la descripción de los vestigios embrionarios del pabellón: volumen y situación de los vestigios, estado de la piel, implantación de los cabellos, búsqueda de todo trayecto fistuloso (que debe erradicarse en primer término) o esbozo de conducto auditivo externo;
— el estudio del macizo facial, esencialmente en búsqueda de un síndrome otomandibular o de un síndrome de Franceschetti;
— el estudio de la dinámica del nervio facial y del velo;
— la descripción morfológica y funcional del oído contralateral;
— un examen audiométrico y una tomografía computadorizada (TC) de los peñascos;
— la búsqueda de malformaciones asociadas, esencialmente oftalmológicas, vertebrales, renales, cardíacas y de las extremidades;
— un estudio genético.

***Yves Manac'h** : Professeur universitaire, praticien hospitalier, service ORL, hôpital Necker-Enfants-Malades, 149, rue de Sèvres, 75015 Paris.*

¿Cuándo reconstruir el pabellón?

El paciente debe tener la edad suficiente para elegir entre las diversas posibilidades de tratamiento de su pabellón: abstención, reconstrucción utilizando un autoinjerto de cartílago costal o colocación de una epítesis sintética amovible. Habitualmente, las personas jóvenes prefieren tener un oído propio, incluso a expensas de varios tiempos quirúrgicos, mientras que los individuos mayores pueden optar por una epítesis, más aún si su microtia es el resultado de antecedentes quirúrgicos decepcionantes. La reconstrucción de una microtia multioperada con una piel cicatrizal y discrómica puede requerir, además del aporte de un armazón cartilaginoso, una cobertura cutánea de novo con utilización de un colgajo de fascia temporal.
El crecimiento costal debe ofrecer un volumen cartilaginoso que permita la confección de la estructura del pabellón. Este volumen costal es suficiente cuando el paciente alcanza un peso de 25 kg. De este modo es a partir de los 7 a 9 años, sólo 2 o 3 años después de que el niño ha empezado realmente a sufrir por su defecto, que los criterios psicológicos, comportamentales y anatómicos permiten la reconstrucción de la microtia en las mejores condiciones.

PRIMER TIEMPO QUIRÚRGICO: COLOCACIÓN DEL ARMAZÓN

Calco del futuro pabellón y su ubicación

El calco del futuro pabellón servirá de patrón para la obtención del cartílago costal y la fabricación del armazón cartilaginoso. Puede realizarse con una radiografía liberada de su emulsión y en el mejor de los casos se define con el oído sano contralateral. Tomando en cuenta el grosor del plano cutáneo de cobertura, se reducirá entre 1 y 2 mm en todo su perímetro.
El futuro pabellón debe ser simétrico al pabellón sano contralateral, lo que en la práctica no siempre es realizable debido a la frecuente hipoplasia del hemirrostro homolateral. Algunos criterios pueden ayudar a un buen posicionamiento: el polo

superior del pabellón debe encontrarse sobre la horizontal que pasa por el tercio medio del párpado superior, su polo inferior sobre la horizontal que pasa por el tercio medio del labio superior, la línea que pasa por la parte anterior del hélix y del lóbulo debe ser vertical y el eje mayor del nuevo pabellón debe ser sensiblemente paralelo a la cresta del dorso de la nariz. El posicionamiento anteroposterior es el más difícil de definir: únicamente apreciable de perfil, debe ser «armonioso» sin dejarse influir por remanentes de microtia y una implantación del cabello que es de modo anormal tanto más baja y anterior cuanto más marcado sea el síndrome otomandibular.

Colocación del paciente

La intubación puede precisar la utilización de un fibroscopio (hipoplasia mandibular). Dos campos operatorios deben ser simultáneamente acesibles: el de la región auricular y el de la base del hemitórax contralateral. La utilización de un campo transparente, que recubra el conjunto del hemirrostro, permite controlar intraoperatoriamente el buen posicionamiento del armazón. La obtención de cartílago costal contralateral a la microtia permite acceder a una costilla «flotante», cuya forma se adapta mejor a la forma del hélix que se va a reconstruir.

Preparación de la región auricular

La incisión cutánea sensiblemente vertical de unos 15 mm debe cumplir varios requisitos: precisa y profunda (con el fin de permitir un cierre hermético en un solo plano), a distancia de cualquier zona de tensión cutánea, que no deje una cicatriz visible y que permita la fácil extirpación de los vestigios cartilaginosos. Por lo tanto, puede realizarse a lo largo del que será el futuro borde libre del trago.

Los vestigios cartilaginosos se eliminan, por lo menos sus elementos superficiales, sin hacer la ablación de sus prolongaciones profundas no molestas. Las fositas cutáneas y los excedentes de tejido graso sólo se corregirán cuando su exéresis no ponga en peligro el trofismo cutáneo.

La celda para introducir el armazón se crea por medio de una disección subcutánea que supere ligeramente los límites del futuro pabellón. No existe un plano de disección bien definido exceptuando el plano de la fascia temporal hacia arriba, que se deja en profundidad. La maniobra quirúrgica es similar a la utilizada para el despegamiento de un lifting con un plano cutáneo superficial suficientemente fino para moldearse sobre los relieves del futuro armazón y bastante grueso para preservar una buena troficidad. Para valorar bien esta troficidad no se realiza ninguna infiltración local. La expansión intraoperatoria de esta celda con dos sondas de Foley es altamente beneficiosa durante los tiempos torácicos y de confección del armazón, alternando períodos de 10 minutos de expansión y de reposo.

Obtención del cartílago costal

La palpación del reborde costal permite reconocer la primera costilla «flotante» (la más larga) y el bloque básico de sincondrosis que une hacia adentro las dos costillas suprayacentes (de la sexta costilla a la novena). Por una vía de acceso ligeramente arciforme, la incisión de los músculos recto anterior y oblicuo mayor permiten descubrir la parrilla costal. Después de localizar la mayor de las costillas «flotantes», se individualiza una o dos zonas de sincondrosis suprayacentes mediante un raspado superficial. La aplicación del calco permite hallar la zona de sincondrosis que se adapta mejor, *(fig. 1)* teniendo en cuenta que:

— las zonas que constituirán los puntos de anclaje de la raíz del hélix *(fig. 1: 1)* y del tercio medio del segmento vertical del hélix *(fig. 1: 2)*, deben imperativamente formar parte del bloque básico;

1 *Obtención de cartílago costal por aplicación del calco.*
A. Línea de osificación; 1 y 2: zonas que deben pertenecer al bloque básico; 3 y 4: zonas que pueden faltar y ser añadidas secundariamente al bloque.

— mientras que las zonas que constituirán el punto de anclaje del segmento horizontal del hélix *(fig. 1: 3)* y la región lobular *(fig. 1: 4)* pueden faltar y añadirse secundariamente con fragmentos cartilaginosos suturados al bloque básico obtenido.

La costilla «flotante» y la zona de sincondrosis elegidas se obtienen con la legra de Obwegeser en forma extrapericondral, procurando no abrir la pleura parietal. La abertura de esta última obligaría, al acabar la operación, a cerrar el tórax sobre un parénquima pulmonar expandido mediante hiperventilación. Después de la hemostasia, sobre todo de los pedículos intercostales, la pared se cierra plano por plano sobre un drenaje aspirativo.

Confección del armazón

La confección del armazón *(fig. 2)* se centra en la obtención de un relieve máximo compatible con la plasticidad y el trofismo del plano de cobertura. El bloque de sincondrosis se talla siguiendo los límites del calco. Para favorecer el relieve del hélix y en consecuencia de la depresión de las fosas triangular y escafoide, el bloque puede adelgazarse en su periferia *(fig. 2: 1)* mientras que se conserva su grosor e incluso se realza *(fig. 2: 2)* por el aporte de un fragmento cartilaginoso en su concavidad anterior, que constituirá el segmento frontal de la futura concha. Los defectos eventuales del bloque de sincondrosis (borde superior, lóbulo, antitrago) se corrigen añadiendo injertos cartilaginosos *(fig. 2: 3)*.

La costilla «flotante «permitirá construir el hélix y por regla su borde superior *(fig. 2: 4)* se aplicará sobre el bloque, mientras que su extremo posterior *(fig. 2: 7)* constituirá la raíz del hélix. Su tamaño y su adelgazamiento progresivos le confieren una plasticidad que le permite seguir armoniosamente el borde periférico del bloque. Este trabajo se efectúa con bisturí mecánico, excepcionalmente por medio de fresa (en caso de nódulos de calcificación del adulto). La preservación del plano pericondral externo es la mejor garantía de una curvatura armoniosa y estable del hélix mientras que la preservación del pericondrio a lo largo de su borde libre contribuye a la prevención del sufrimiento del plano de cobertura en esta zona de tensión cutánea.

Se sutura el hélix al bloque con 4 a 7 puntos *(fig. 2: 9)* de nylon monofilamento 4/0 o de hilo metálico 3/0 empezan-

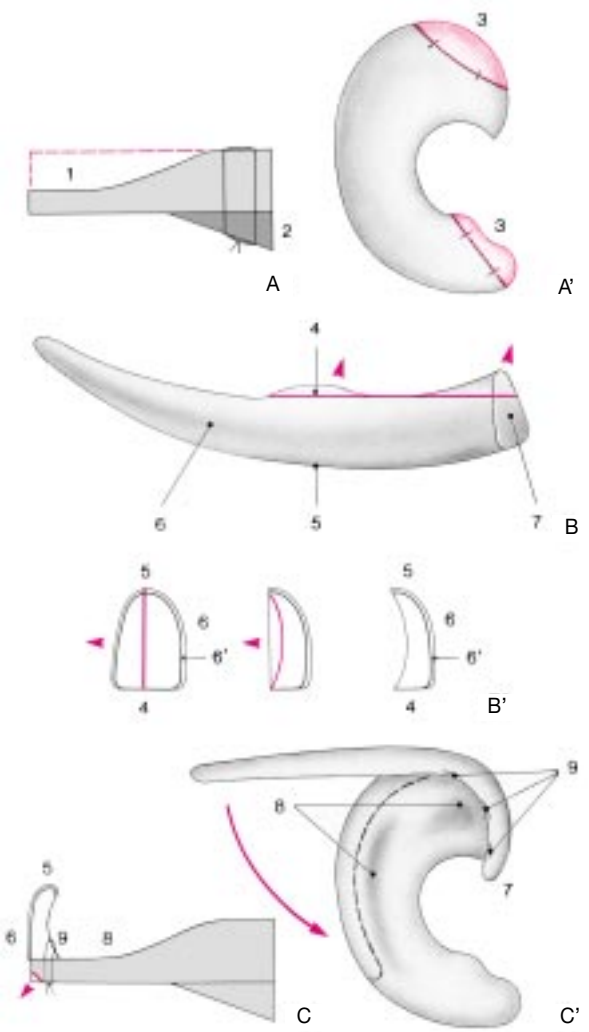

2 *Confección del armazón.*
A, A'. Bloque básico:
1. Adelgazamiento periférico del bloque
2. Futuro segmento frontal de concha más o menos realzado
3. Corrección eventual de defecto cartilaginoso del bloque
B, B'. Costilla «flotante»:
4. Horizontalización del borde superior
5. Borde inferior
6. Cara lateral
6. Pericondrio
7. Extremo posterior
C, C'. Montaje:
8. Fosas triangular y escafoide
9. Suturas

do por la raíz del hélix *(fig. 2: 7)*. Después se ahuecan las fosas triangular y escafoide *(fig. 2: 8)* en forma de depresiones no perforantes.

Colocación del armazón y vendaje

Una primera introducción del armazón obtenido permite comprobar la ausencia de tensión cutánea excesiva, que impondría su revisión así como su buen posicionamiento con respecto al conjunto del hemirrostro. Se colocan dos tubos de drenaje aspirativo, uno en la cara profunda del armazón y el otro a lo largo de su borde posterior, conectados a un sistema aspirativo con una depresión de unos 100 cm de agua. El vendaje no compresivo con un apósito graso sólo protege el campo quirúrgico mientras que la coaptación del plano de cobertura cutánea sobre el armazón se asegura con el drenaje aspirativo.

Período postoperatorio

Para comprobar la ausencia de neumotórax será necesario efectuar en la sala de recuperación una radiografía torácica frontal en posición semisedente. Un neumotórax importante impondría su evacuación con aguja. La antibioticoterapia comienza en el período intraoperatorio y continúa unos ocho días. La zona donante costal provoca dolor durante 2 o 3 días. De forma sistemática se establece un tratamiento analgésico por vía general. Se asocia a una kinesiterapia respiratoria para prevenir una obstrucción bronquial agravada por la hipoventilación de origen álgico. Los drenajes aspirativos deben controlarse eficazmente. Toda pérdida de hermeticidad debe ser corregida con rapidez. El primer cambio de vendaje, con eliminación de los drenajes, se efectúa hacia el cuarto día postoperatorio.

Complicaciones

Se trata esencialmente del *sufrimiento del plano cutáneo de cobertura del armazón.* Este sufrimiento puede situarse a lo largo del borde libre del hélix en zona de tensión cutánea o, con menor frecuencia, a nivel de una concavidad, por defecto de aplicación cutánea. Puede ser seco y localizado, o más raramente húmedo y extenso con sobreinfecciones por lo general debidas a piociánicos. La necrosis cutánea puede llevar a la exposición del cartílago.

— Las *necrosis secas*, por tensión cutánea excesiva, se pueden dejar evolucionar con una pomada grasa. Luego de la reabsorción del cartílago expuesto, evolucionan hacia una cicatrización espontánea, con una piel atrófica. Pueden ser corregidas parcialmente en el tiempo de elevación del pabellón. También pueden tratarse mediante un colgajo de cobertura local. La evolución satisfactoria de este tipo de accidente muestra la importancia del material autógeno utilizado.

— Las *necrosis húmedas* exigen un tratamiento antibiótico sistemático, orientado por el cultivo bacteriológico, y cobertura mediante la utilización de un colgajo de fascia temporal y de un injerto cutáneo.

Las excepcionales *necrosis por defecto de aplicación cutánea* se tratan por punción-evacuación de la colección subyacente y vendaje compresivo.

La mejor prevención de estos accidentes de sufrimiento cutáneo es la experiencia.

Variantes

A nivel de la incisión cutánea

La presencia de un conducto auditivo externo o de un resto de concha utilizable impide la clásica incisión auricular anterior. En este caso, es posible utilizar una incisión periférica arciforme en el cuero cabelludo a unos 2 cm del futuro contorno del hélix, de 9 hs a 11 hs para una reconstrucción derecha y de 1 h a 3 hs para una reconstrucción izquierda.

A nivel del armazón

El armazón puede variar dependiendo de los remanentes auriculares.

— El bloque puede ser parcial si hay, por ejemplo, una mitad superior de pabellón utilizable. El hélix deberá exceder ampliamente al bloque para asegurar una continuidad armoniosa con el resto de pabellón.

— Por el contrario, el armazón puede comprender la estructura del trago (como lo es en un pabellón normal) cuando, por ejemplo, no sea posible obtener un injerto compuesto contralateral para este armazón [4].

— En ausencia de lóbulo para transponer, será el armazón, recubierto ulteriormente en su cara profunda con un injerto de piel, el que formará la región lobular. En este caso, la zona baja del armazón deberá ser más amplia en superficie y de menor grosor.

Después de la transposición del lóbulo

Un lóbulo anteriormente transpuesto en situación correcta permite la realización secundaria del primer tiempo quirúrgico: el armazón se desliza en el interior del tejido lobular abierto en su grosor.

SEGUNDO TIEMPO QUIRÚRGICO: TRANSPOSICIÓN LOBULAR

Plastia en Z

Se efectúa de 2 a 3 meses después del primer tiempo. En principio, se trata de una plastia en Z con algunos detalles *(fig. 3).*

— El punto A se ubica según la forma del vestigio.

— La línea D, A, B, C se traza procurando tener un segmento 1 *(fig. 3: 1)* superior al segmento 2 *(fig. 3: 2)* con el fin de permitir una buena sagitalización del lóbulo, el punto C será tanto más anterior cuanto más se deba descender el resto.

— La línea D, sigue aproximadamente el borde periférico externo del armazón; su longitud depende de la ubicación del punto A.

— El punto F se sutura en C, a menudo con exéresis del triángulo sobrante *(fig. 3: 3).*

— Sobre el triángulo 4 puede ser necesaria una desepitelialización *(fig. 3: 4)* para facilitar la basculación del pedículo lobular.

— Los tejidos subcutáneos (f*ig. 3: 5)* se vacían para acentuar el surco sublobular.

— Un apósito atado entre la región sublobular y la región de la concha termina este tiempo quirúrgico.

Variantes

— Por lo general, el lóbulo transpuesto prolongará por debajo el relieve del armazón. De hecho, es preferible abrir el lóbulo en su grosor para introducir el extremo interno del armazón, inicialmente previsto algunos milímetros más alto, salvo si el paciente desea llevar pendientes.

— Ausencia de lóbulo para transponer: el extremo inferior del armazón servirá para construir el neolóbulo. En este caso, son posibles dos soluciones:

— el lóbulo se fabrica en este segundo tiempo con un colgajo de dos hojas, como por ejemplo el de Converse;

— o, mejor aún, la creación del lóbulo se posterga para el tiempo de elevación del pabellón, asegurando la cobertura cutánea de la cara profunda del surco retrolobular por el avance centrípeto del cuero cabelludo y de la piel periauricular, mientras que la cobertura cutánea de la cara profunda del lóbulo se asegura con el injerto de piel total que recubre la cara posterior del pabellón.

Procedimientos asociados

— Este tiempo quirúrgico, en el que sólo existen incisiones bajas, debe aprovecharse para mejorar las insuficiencias del tercio superior del pabellón *(fig. 4).* Son:

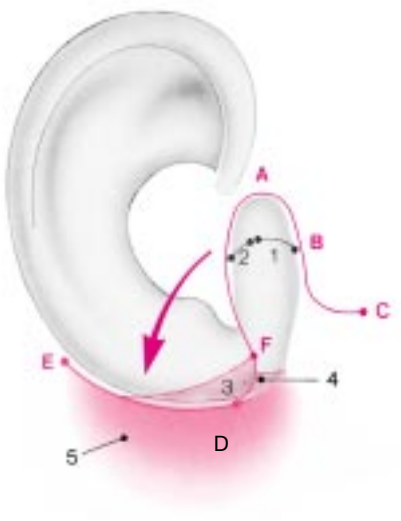

3 *Transposición del lóbulo. A, B, C, D, E, F: trazos de la incisión cutánea.*
1 debe ser superior a 2
3. Exéresis cutánea
4. Desepitelialización
5. Exéresis de tejido subcutáneo

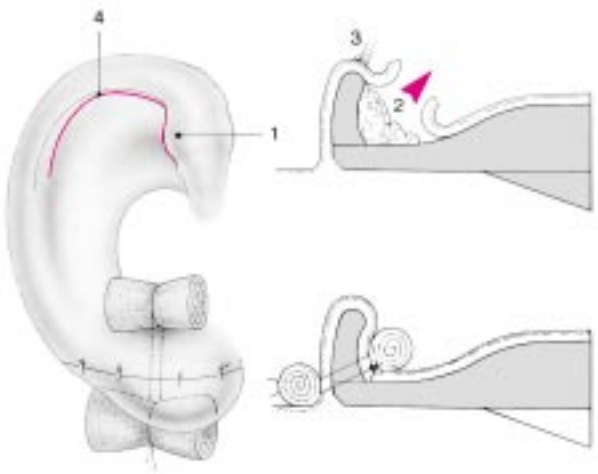

4 *Procedimientos que pueden asociarse al tiempo de transposición lobular.*
1, 2. Exéresis de tejido sobrante
3. Folículos pilosos
4. Acentuación de la concavidad del surco del hélix

— la exéresis de un excedente cutaneoadiposo *(fig. 4: 1);*

— la acentuación de la concavidad del hélix (canal del hélix o escafa) por la exéresis del tejido fibroso *(fig. 4: 2)* que ha podido rellenar esta depresión, incluso una exéresis de algunos folículos pilosos en la cara profunda del plano cutáneo *(fig. 4: 3),* por una incisión arciforme *(fig. 4: 4).* El vendaje se fija con un apósito atado.

— Este segundo tiempo puede ser asociado al tiempo de elevación del pabellón:

— si no existe lóbulo para transponer (ver anteriormente «Variantes»);

— si la transposición del lóbulo no ha precisado una incisión vertical anterior demasiado importante;

— y si no ha sido necesario ningún procedimiento quirúrgico a nivel del tercio superior del pabellón.

TERCER TIEMPO QUIRÚRGICO: LA CONCHA Y EL TRAGO

Confección de la cavidad de la concha y del trago

Este tercer y el cuarto tiempo de elevación pueden permutarse. Se realiza de 2 a 3 meses después del tiempo quirúrgico precedente. También en este caso, la técnica más satisfactoria es la de Brent *(fig. 5).*

— Incisión en J *(fig. 5: 1)* (para una oreja derecha) de rama vertical ligeramente cóncava por delante, volviendo a emplear, si es posible, la incisión de la vía de acceso del primer tiempo.

— Exéresis de los tejidos blandos por delante en la cara profunda del futuro trago para crear un esbozo meatal, por detrás y en profundidad hasta el plano perióstico mastoideo y el borde anterior del armazón.

— Aplicación del plano cutáneo posterior *(fig. 5: 2)* sobre el armazón (segmento frontal de la concha) con exéresis frecuente de la piel sobrante *(fig. 5: 3).* Esta aplicación se facilita por 2 o 3 incisiones radiales de descarga *(fig. 5: 4).*

— Obtención de un injerto de piel total *(fig. 5: 5)* la mejor zona dadora es la retroauricular contralateral.

— Obtención de un injerto compuesto cutaneocartilaginoso de la concha contralateral *(fig. 5: 6):* a expensas del segmento frontal de la concha, si el pabellón contralateral es prominente (lo que permite una simetrización simultánea de la elevación de ambos pabellones), o bien del fondo de la concha, en este caso la zona donante se cierra con un injerto cutáneo obtenido previamente.

— Armado de la cara profunda del neotrago con un injerto compuesto *(fig. 5: 6).*

— Cobertura del fondo de la concha con un injerto cutáneo *(fig. 5: 7).*

— El mejor vendaje es el apósito atado sobre hilos transfixiantes.

Variantes

En el trago

Para crear el neotrago pueden utilizarse remanentes embrionarios, los cuales deben quedar in situ en el momento del primer tiempo. Puede ser un resto de lóbulo o de lo que podría ser interpretado como un esbozo de raíz de hélix.

— En ausencia de oído contralateral (microtia bilateral) resulta posible:

— prever el armado cartilaginoso del trago desde el primer tiempo quirúrgico mediante una prolongación anterior del armazón (ver precedentemente «Variantes a nivel del armazón»);

— o utilizar una simple plicatura sobre sí mismo de un colgajo del trago con pedículo anterior según la técnica de Kirkham.

En la concha

Puede utilizarse un resto de concha para el pabellón definitivo. Esencialmente es el caso de las formas graves de pabellón en copa. El primer tiempo consiste entonces en utilizar el pabellón en copa como armazón y el tercer tiempo en practicar la exéresis de los tejidos sobrantes.

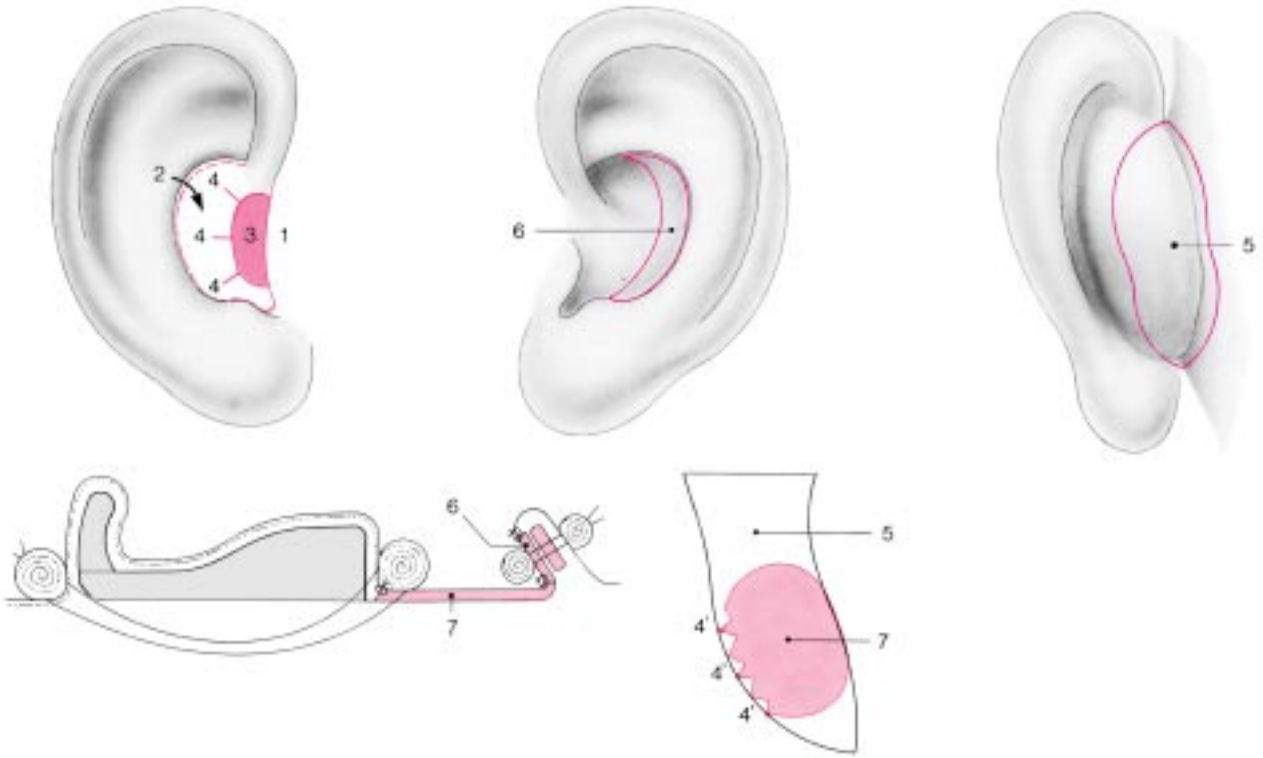

5 *Concha y trago.*
1. Incisión en J
2. Aplicación del plano cutáneo sobre el armazón
3. Piel sobrante
4. Incisiones radiales de descarga para la aplicación de 2
4'. Muesca correspondiente a las incisiones radiales
5. Obtención de piel retroauricular contralateral
6. Injerto compuesto de la concha contralateral para obtener el neotrago
7. Fragmento de 5 que sirve para recubrir el fondo de la neoconcha

6 *Elevación del pabellón.*
1. Incisión periférica al neopabellón
2. Tejido conjuntivo conservado sobre el armazón cartilaginoso
3. Exéresis cutáneas
4. Injerto de piel

CUARTO TIEMPO QUIRÚRGICO: ELEVACIÓN DEL PABELLÓN

Se efectúa de 2 a 3 meses después del tiempo quirúrgico precedente. Más que una elevación del pabellón propiamente dicha, se trata de crear un surco retroauricular, que no obstante será insuficiente para llevar una prótesis auditiva periauricular. Consiste en *(fig. 6):*

— una incisión total o parcial del pabellón en su periferia, de 2 a 3 mm por fuera de la parte más alta del relieve del hélix; por debajo, pasa por el fondo del surco sublobular *(fig. 6: 1);*

— por delante, el pabellón se despega conservando, sobre su armazón cartilaginoso una capa de tejido conjuntivo que permitirá la toma del injerto de piel *(fig. 6: 2);* por detrás, el cuero cabelludo y la piel supra y retroauricular se despegan 2 o 3 cm;

— una o dos exéresis cutáneas triangulares de base anterior *(fig. 6: 3)* permitirán, tras su cierre, el avance del cuero cabelludo para poder unirlo al plano profundo;

— el borde periférico del pabellón y su cara posterior se recubren con un injerto de piel *(fig. 6: 4)* obtenido, por ejemplo, de la cara interna del brazo;

— el vendaje se asegura por un apósito atado compresivo.

OTROS PROCEDIMIENTOS QUIRÚRGICOS

■ *Problema de los cabellos*

Una implantación baja de los cabellos puede producir una cobertura más o menos importante del polo superior del pabellón, teniendo en cuenta que esta implantación capilar no debe afectar a la determinación del posicionamiento del armazón. Dependiendo de su importancia, esta afectación capilar puede ser tratada de diversas maneras.

— Electrólisis de algunos folículos, bajo anestesia de contacto, en uno o varios tiempos para evitar una necrosis cutánea.

— Exéresis de algunos folículos en la cara profunda del despegamiento cutáneo durante la reintervención de la concavidad del canal del hélix en el segundo tiempo quirúrgico (ver precedentemente «Procedimientos asociados»).

— Después de la colocación del armazón: exéresis de la zona pilosa procurando conservar sobre el armazón una capa de tejido conjuntivo que permita la cobertura de la zona de exéresis mediante un injerto de piel de grosor parcial o total. Este procedimiento puede hacerse en el tiempo de elevación o posteriormente.

— Durante la colocación del armazón y en las formas graves: exéresis del cuero cabelludo piloso e inextensible en todo su grosor; el armazón deberá entonces estar recubierto por un colgajo de fascia temporal y este último de un injerto de piel.

— Las técnicas propuestas antes de la colocación del armazón, *scalp roll* y expansor, con el objetivo de aumentar la superficie de la piel lampiña, se emplean poco debido al tejido cicatrizal o fibroso que producen o a los inconvenientes materiales que provoca el control de una expansión progresiva.

■ *Síndromes otomandibulares con hipoplasia mandibular marcada*

Suelen caracterizarse por una situación baja y anterior de los remanentes de pabellón, muy antiestética. Lo mejor es quitarlo todo y construir un pabellón en una ubicación correcta. En algunos casos, resulta posible transponer un lóbulo adecuado a una buena ubicación con un colgajo en isla, procurando no lesionar el nervio facial. Estos remanentes embrionarios ectópicos pueden ocultar un esbozo de conducto auditivo externo dirigido hacia abajo y afuera, con un orificio meatal yugal. Aunque no se persiga un objetivo funcional auditivo, estos conductos deberán ser reubicados correctamente y calibrados, antes de cualquier reconstrucción plástica.

■ *Transposición precoz de un lóbulo*

Se trata de remanentes de pabellón particularmente prominentes y antiestéticos que el niño y su familia no pueden aceptar. A partir de los 4 o 5 años es posible practicar la exéresis asociada a la transposición del lóbulo. Con el pelo un poco largo, sólo se ve el lóbulo correctamente situado. Este procedimiento de carácter estético permite esperar que el paciente tenga la edad óptima para la reconstrucción del pabellón.

■ *Formas bilaterales*

Los diferentes tiempos operatorios pueden realizarse conjuntamente, excepto el primer tiempo, debido a la alteración ventilatoria que ocasionaría una toracotomía bilateral.

Cirugía funcional de la aplasia mayor del oído

Desde el punto de vista funcional, la aplasia mayor se define como un oído que presenta una ausencia de conducto auditivo externo con una sordera de transmisión máxima y con un oído interno habitualmente normal.

FUNCIÓN AUDITIVA

■ *Objetivo del tratamiento*

Se debe obtener por lo menos un oído con una audición socialmente satisfactoria, de ser posible sin aparato auditivo.

Medios

Cirugía funcional

Sus objetivos son obtener un resultado satisfactorio a largo plazo, evitar cualquier complicación que afecte al nervio facial, limitar los riesgos de laberintización y de otorrea postoperatoria y tener las mínimas consecuencias desde el punto de vista estético (cicatrices y neoconducto antiestéticos).

Aparato auditivo

En ausencia de conducto sólo puede ser por conducción ósea, ya sea indirecta o por vía de cuero cabelludo sobre auriculares o gafas, o directa sobre una fijación osteointegrada. El aparato por vía aérea precisa la creación de un neoconducto seco; el contorno de la oreja es raramente útil debido a la insuficiencia de surco retroauricular de un pabellón reconstruido.

FACTORES DE DECISIÓN

Clínico

En caso de un pabellón con una pequeña malformación, el análisis clínico permite suponer un oído medio en las mismas condiciones o considerar la posibilidad de un aparato de vía aérea sobre un neoconducto. En consecuencia, cualquier cirugía del pabellón debe preservar un ocasional surco retroauricular o una concha retentiva.

Estudio audiométrico

Elimina cualquier lesión de percepción cuya presencia indicaría una «fragilidad coclear», la cual impediría en el estado actual de los conocimientos una abertura del oído interno.

Estudio mediante TC de alta definición en cortes coronal y axial

— Descarta cualquier imagen que pueda hacer sospechar una inclusión colesteatomatosa desconocida y rara que exigiría un acto quirúrgico.

— Estudia la neumatización mastoidea. La hiponeumatización (déficit tubárico) y la hiperneumatización (abertura de celdas mastoideas durante la canaloplastia, son de mal pronóstico [cf. infra]).

— Verifica que las ubicaciones del plano meníngeo y del cóndilo mandibular permitan un acceso al oído medio.

— Estudia la caja, continente y contenido, y en particular la existencia o no de un conjunto martillo-yunque, de un estribo, de las ventanas y de la situación del acodamiento del nervio facial con respecto a la fosa oval.

— Verifica la normalidad del oído interno y del conducto auditivo interno.

Edad

La necesidad de un análisis audiométrico completo y de una buena cooperación del niño hace que la cirugía funcional sólo pueda practicarse a partir de los 6 a 8 años. También es la edad mínima para el tratamiento plástico del pabellón. En casos de indicación de cirugía, para la comodidad del cirujano es preferible empezar por el tratamiento de la cirugía funcional.

TÉCNICAS QUIRÚRGICAS

Incisión cutánea

En caso de cirugía funcional inicial, la incisión «a minima» centrada en la zona meatal es la que menos condiciona los tiempos plásticos ulteriores y la más práctica para el tiempo meatal. En caso de cirugía plástica previa, la vía de acceso puede ser retroauricular.

Acceso al oído medio

Nervio facial

Si radiológicamente hay un conjunto martillo-yunque, aunque esté malformado, y en base a la experiencia del autor, el segundo segmento del nervio facial (VII_2) se encuentra siempre hacia adentro de estos huesecillos, ya sea de arriba hacia abajo en la parte más alta, en su localización normal, a través de la fosa oval o sobre el promontorio. La situación de su acodamiento, que condiciona el acceso a la fosa oval ya estudiado por la TC, sólo puede confirmarse por exploración quirúrgica. Su tercer segmento (VII_3) siempre se dirige hacia abajo y adelante, aparentemente superficializado por la hipoplasia de la base petrosa y del timpánico (incluso su ausencia). En consecuencia, el acceso inicial y directo del conjunto martillo-yunque (vía directa) es una actitud de seguridad y la ausencia de este conjunto de huesecillos (infrecuente) es una situación de riesgo, el VII_2 puede en este caso estar adosado a la pared lateral de la caja. La utilización de un estimulador facial de tipo Hilger, de un campo transparente que recubra toda la cara y la ausencia de curarización intraoperatoria permite el fresado con un máximo de seguridad, sabiendo que una respuesta facial de 0,5 mA corresponde a un nervio facial a más de 2 mm, de 0,2 mA a un nervio facial aún protegido por una fina envoltura ósea, mientras que una respuesta a 0,1 mA es específica de un estímulo en contacto con el nervio facial o de la cuerda del tímpano.

Vía directa

Mediante ella se intenta alcanzar directamente el conjunto martillo-yunque abriendo la mínima cantidad de celdas mastoideas. La zona de acceso *(fig. 7)* se encuentra en la unión de una línea vertical que pasa por el borde anterior de la apófisis mastoides y de una línea horizontal que pasa por el arco cigomático, en una zona ósea a menudo deprimida y cribiforme. Para ofrecer a la futura cobertura epitelial del conducto un subsuelo de buena calidad, el fresado óseo se hará bajo abundante irrigación (prevención de cualquier quemadura del hueso) limitando toda abertura de células aéreas. Es ideal obtener un neoconducto regular, continuo y óseo del máximo tamaño posible.

Vía antral

La zona de acceso es un poco más posterior. Aparentemente más fácil, en realidad es más peligrosa con respecto al nervio facial y dificulta la epitelización del neoconducto. Sin embargo, es viable si se considera la realización de una timpanoplastia de técnica abierta o una fenestración, aunque incluso en estos casos la cavidad de técnica abierta puede ser realizada de adelante hacia atrás a partir de una vía directa. La vía antral, si produce la abertura de demasiadas celdas aéreas y si el objetivo del cirujano es realizar una timpanoplastia de técnica cerrada, deben rellenarse estas cavidades posteriores o reconstruir la pared del nervio facial.

Finalmente, la vía antral puede asociarse a la vía directa preservando la pared del nervio facial, esencialmente en el caso de la utilización de un homoinjerto timpanoosicular para comprobar (por un equivalente de la timpanotomía posterior) la calidad del montaje osicular, como fue propuesto por Marquet [6]. Debido a la dificultad práctica de la utilización de tales bloques de homoinjerto en este caso malformativo, la indicación de esta doble vía de acceso es poco usual.

Exploración del oído medio *(fig. 8)*

Se estudian los elementos implicados desde el punto de vista funcional: la cadena osicular y las ventanas, preservando al máximo la cobertura mucosa, e incluso conjuntiva, de la cara interna de la meseta de atresia (o pared externa de caja) pues

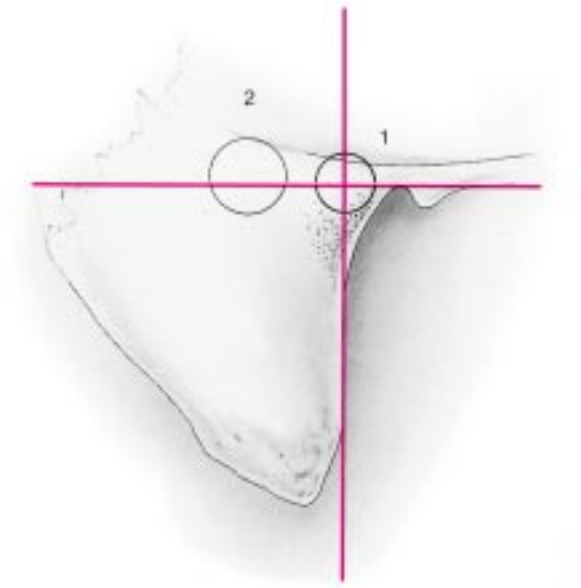

7 *Zonas de acceso de la vía directa (1) y de la vía antral (2).*

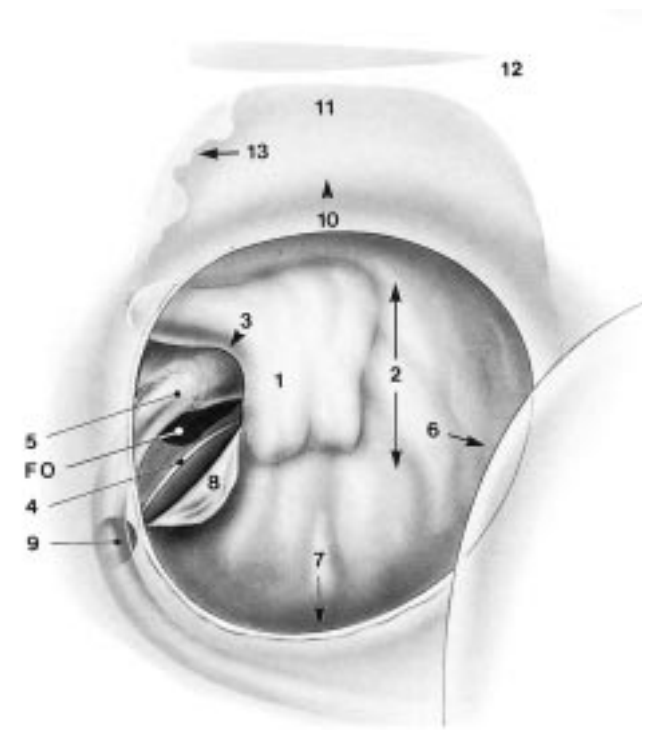

8 *Exploración del oído medio, por vía directa, en un caso radiológicamente indicado.*
Hallazgo inicial de un bloque incudomalear malformado, con forma de una masa ósea pequeña y redondeada a menudo móvil en «tecla de piano» (1). Ampliación hacia adelante, siguiendo el plano mucoso que tapiza la cara media de la lámina de atresia (2). Confirmación de la realidad incudomalear. Se sigue hacia su concavidad posterior (3). Descubrimiento en el plano mucoso (2) de un filete nervioso que probablemente sea una cuerda del tímpano (4), pero que responde como un nervio facial a los estímulos eléctricos. Disección cuidadosa de un paso entre este tronco nervioso y lo que parece una rama posterior de yunque. Descubrimiento de un paso que conduce, en profundidad sobre el segmento timpánico del nervio facial (5). Verificación anatómica eléctrica que demuestra que se trata del nervio facial, a menudo denudado y prolapsado. Se puede ampliar para inspeccionar la fosa oval (FO). El examen de la platina y de la eventual supraestructura del estribo puede precisar el sacrificio del bloque incudomalear. Evaluación de las posibilidades del efecto columelar. Creación de un neomarco siguiendo el plano mucoso (2): por delante (6) conservando sólo una fina capa ósea anterior; por debajo (7) sin alcanzar el nivel del hipotímpano, ya que el segmento mastoideo del nervio facial puede encontrarse en la parte baja de la lámina de atresia; por detrás (8), hacia afuera del segmento mastoideo del nervio facial, del que se controla la profundidad gracias a la visualización directa de su segmento timpánico: esta ampliación posterior no suele permitir la inspección de la ventana redonda (9) oculta por el nervio facial; en el mejor de los casos hacia arriba, creación de un marco sobre un equivalente de pared de receso (10); de hecho, la abertura del ático es casi constante durante la individualización del bloque incudomaleolar y la búsqueda de un plano óseo conduce sobre el techo del ático (11); en este caso, la pared superior del conducto estará constituida por una fina capa ósea que recubre el plano meníngeo (12). En esta situación, la miringoplastia se apoyará hacia arriba sobre la pared interna del ático, que será denudada de su mucosa y pasará en puente a nivel del aditus (13), lo que requerirá la abertura de una celda aérea.

estos tejidos servirán de soporte a la miringoplastia. La detención de la exploración de la ventana redonda es casi constante a causa de su cobertura por el VII_3.

Tiempo osicular

El principio básico es la conservación máxima de las estructuras funcionales existentes.

— Además de liberar las sinostosis deberá prevenirse su recidiva: resección amplia de un puente óseo, interposición de un colgajo mucoso o de una lámina de silastic, etc.

— A menudo se elimina un bloque incudomalear malformado y aislado de una estructura estapedial, aunque sólo sea para permitir el acceso a la fosa oval.

— Una fosa oval accesible con una platina móvil indica una timpanoplastia de tipo II o III según la naturaleza del estribo.

— Una platina bloqueada o una fosa oval inaccessible suelen ser el límite habitual de las posibilidades timpanoplásticas, excluyendo la situación excepcional en la que se unen dos prerrequisitos:

— la aceptación de una abertura vestibular (platinaria o ectópica) y la presencia de un bloque incudomalear móvil que permita la inserción de una prótesis osicular de tipo pistón. De hecho, esta malformación explica el papel de la fenestración del conducto semicircular externo en caso de cirugía funcional de las aplasias mayores.

Miringoplastia

Se perfora un neomarco en las paredes del neoconducto, lo más grande posible, pero sin abrir nuevas cavidades aéreas. Para prevenir su lateralización, debe ser medial con respecto al elemento más lateral de la cadena de huesecillos, formando de este modo una saliente en medio de la membrana. La miringoplastia se efectúa con un injerto de fascia limitada al marco, para no impedir la toma del injerto cutáneo que recubrirá el neoconducto, o se realiza a través de una simple prolongación miríngea de esta cobertura cutánea.

Fenestración del conducto semicircular externo

Conlleva *(fig. 9)* [3] la abertura elíptica de la envoltura ósea laberíntica del conducto, la incisión del endostio que recubre sus bordes óseos y su cobertura por tejido conjuntivo o epitelial. Si bien la fenestración permite una ganancia sustancial, indicando en la prueba de Rinne 30 a 40 decibeles, puede causar en el futuro una degradación auditiva de tipo transmisional (difícil de reparar) o una laberintización.

Cobertura del conducto

Se realiza con un injerto cutáneo de grosor parcial o fino. Su aplicación rigurosa es difícil, puede hacerse con un injerto

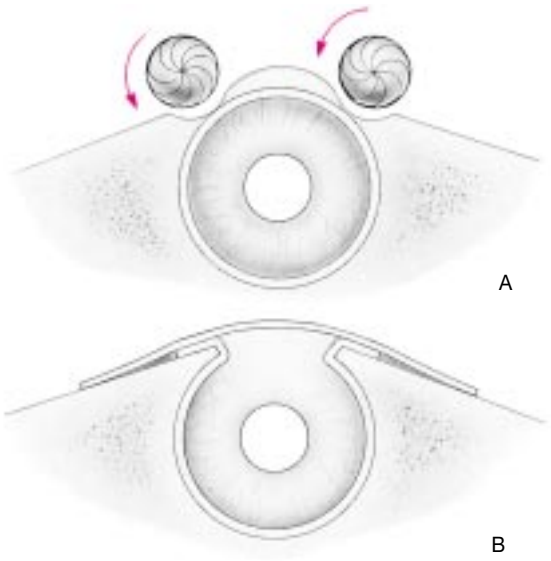

9 *Fenestración del conducto semicircular externo (según Farrior [3]).*
A. Creación de una cúpula ósea elíptica sin abrir el laberinto.
B. Abertura del endostio replegado sobre los bordes de la fenestración. Cobertura por un injerto de piel semitotal.

cutáneo previamente suturado en dedo de guante o de injertos cutáneos depositados sobre las paredes del conducto, los cuales pueden ensamblarse por su cara superficial con un papel autoadhesivo, o pegados (cola biológica) a medida que se van colocando. La utilización de colgajos cutáneos, incluso periósticos [2, 5] brinda mayor seguridad en cuanto al trofismo de esta cobertura. De todos modos, estas obtenciones hísticas locales no deben perjudicar el tratamiento plástico del pabellón, que puede efectuarse independientemente. Al acabar la intervención, el conducto se calibra con una sustancia expansiva.

Meato

Su calibre se asegura por una resección cutánea pequeña, una resección de tejidos blandos y cartilaginosos subcutáneos amplia y por la continuidad epitelial entre la cobertura del conducto y los bordes de la incisión. Su calibre debe ser espontáneamante satisfactorio al retirar el separador.

RESULTADOS

En los pacientes con una aplasia mayor bilateral y que han sido operados uni o bilateralmente, luego de 5 años de dicha intervención, el 80 % presenta una pérdida auditiva residual superior o igual a 30 decibeles. Aunque la cirugía funcional puede ofrecer a algunos pacientes una independencia relativa con respecto al aparato, en algunas circunstancias resulta necesario como por ejemplo para su escolarización.

Fracasos y complicaciones

Las malformaciones del oído medio pueden volver al paciente inoperable, por hallazgos radiológicos o intraoperatorios. Suele ser el caso de los pacientes que presentan un síndrome de Franceschetti. Ante esta situación, el aparato de conducción ósea directa es actualmente la alternativa más satisfactoria.

Laberintización

Con frecuencia es secundaria a la abertura del oído interno, lo que motiva la formulación de reservas ante este método, sobre todo si debe ser bilateral.

Otorrea

Es el resultado de un defecto de la cobertura cutánea de la conductoplastia o de la miringoplastia, con aparición de mucosa de tipo respiratorio, sobreinfecciones y tejido de granulación. Impide el uso del aparato de vía aérea, que era uno de los motivos de la cirugía funcional, y provoca una incomodidad desde el punto de vista social importante. Ya se han señalado las maniobras que tratan de prevenir esta complicación. En caso de otorrea molesta, con una sordera de transmisión máxima y un oído contralateral funcionalmente sano y estable, se considerará la obturación de las cavidades del oído medio.

Amputación fibrosa del conducto

Corresponde a un estadio evolutivo posterior de las lesiones otorreicas, con amputación fibrosa de varios milímetros de grosor del conducto, separando hacia afuera el resto de cobertura epitelial queratinizado del neoconducto y hacia adentro la mucosa de las cavidades del oído medio, habitualmente sin inclusión de epitelio queratinizado. El déficit transmisional es importante. La reintervención es aleatoria, pero el conducto está seco.

Lateralización de la membrana timpánica

Debe diferenciarse de la amputación fibrosa del conducto. Se trata de un incidente no específico de la cirugía funcional por aplasia mayor. Puede ser corregida por los procedimientos timpanoplásticos habituales.

Conclusión

Estos resultados mediocres y las complicaciones potenciales justifican que, salvo algunas excepciones, no haya indicación de esta cirugía para aplasia mayor unilateral, y que en caso de aplasia mayor bilateral la indicación quirúrgica sólo pueda realizarse tras un estudio radiológico preoperatorio satisfactorio.

Cualquier referencia a este artículo debe incluir la mención del artículo original: Manac'h Y. Chirurgie de l'agénésie de l'oreille externe et moyenne. Encycl Méd Chir (Editions Scientifiques et Médicales Elsevier SAS, Paris, tous droits réservés), Techniques chirurgicales - Tête et cou, 46-090, 1993, 8 p.

Bibliografía

[1] **BRENT B.** Auricular repair with autogenous rib cartilage grafts : two decades of experience with 600 cases. Plast Reconstr Surg **1992** ; 90 : 355-374

[2] **COTIN G, MOATTI L, BODARD M, GARABEDIAN N, CONTENCIN P.** Le premier temps opératoire dans les aplasies majeures de l'oreille. Intérêt d'une intervention conjointe plastique et fonctionnelle. Ann Otolaryngol Chir Cervicofac (Paris) **1983** ; 100 : 293-297

[3] **FARRIOR J, ROPHIE SS.** Fenestration of the horizontal semicircular canal in congenital conductive deafness. Laryngoscope **1985** ; 95 : 1029-1036

[4] **FIRMIN F.** Microtie, reconstruction par la technique de Brent. Ann Chir Plast Esthet **1992** ; 37 : 119-131

[5] **KAGA K, SUSUKI JI.** Bilateral congenital atresia. Auditory and vestibular testing and surgical approach. Acta Otorhinolaryngol Belg **1991** ; 45 : 51-57

[6] **MARQUET J.** Congenital conductive deafness. In : Marn GD, Stell PM eds. Clinical Otolaryngology. Blackwell Scientific Publications Ltd. Oxford. **1979** ; pp 501-503